

## PRESENTE Y FUTURO DEL DIAGNÓSTICO DE GESTACIÓN EN EL GANADO BOVINO

Present and future of pregnancy diagnosis in cattle

**Sice, M.; Gómez-Martín, A.; Gomis, J\***

Grupo de Investigación Agentes Microbiológicos Asociados a la Reproducción Animal (ProVaginBio). Departamento de Producción y Sanidad Animal, Salud Pública Veterinaria y Ciencia y Tecnología de los Alimentos. Facultad de Veterinaria de la Universidad CEU Cardenal Herrera de Valencia, CEU Universities. España.

**Autor para correspondencia:** Jesús Gomis Almendro (jesus.gomis1@uchceu.es)

Tipo artículo: Revisión narrativa

Enviado: 15 diciembre 2021

Aceptado: 23 marzo 2022

### RESUMEN

Para llevar a cabo el diagnóstico de gestación en el ganado bovino, se debe utilizar un método preciso, seguro, económico y que se pueda realizar de manera temprana. Aunque varias técnicas están actualmente disponibles en el mercado, otras siguen todavía en desarrollo, siendo posibles herramientas diagnósticas a tener en cuenta en un futuro. Por ello, el presente trabajo tiene como objetivo hacer una revisión sobre las diversas técnicas de diagnóstico de gestación (DG) y su potencial uso a nivel comercial, tanto en el presente como en el futuro, de la ganadería bovina. Los métodos directos para el DG, como son la palpación directa o la ecografía del tracto reproductor vía transrectal, siguen siendo los más empleados en la actualidad durante el control gestacional en el ganado vacuno. Son técnicas diagnósticas con buenos resultados y son interesantes a nivel económico, pero son herramientas invasivas y requieren una cierta experiencia por parte del técnico que las realiza. En general, se aplican a partir de la 3<sup>a</sup>-4<sup>a</sup> semana posterior a la inseminación artificial. Por otro lado, los métodos indirectos de DG son menos invasivos que los directos. Mediante este tipo de diagnósticos vía indirecta se puede detectar la presencia o ausencia de un embrión, sin visualizar directamente estructuras gestacionales. Existen métodos indirectos basados en signos clínicos, como la vigilancia del retorno al estro, así como

técnicas indirectas bioquímicas, que permiten evaluar mediante el uso de kits rápidos ciertas sustancias como la progesterona ( $P_4$ ) o las Glicoproteínas Asociadas a la Gestación (GPAG), producidas durante la gestación de forma temprana. Otras técnicas novedosas y prometedoras, pero que todavía se encuentran en desarrollo, son la evaluación de moléculas como el interferón tau ( $IFN\tau$ ), los micro-ARN (miARN) y/o los Factores de Gestación Temprana (FGT).

Palabras claves: ecografía, GPAG, progesterona, miARN, vacuno.

## ABSTRACT

To diagnose pregnancy in cattle an accurate, safe, economical and early method must be used. Today, several methods are available in the cattle industry, while others are still under development. The objective of this study is to review bibliographically the methods for the diagnosis of pregnancy in bovines and their use in current and future livestock. On the one hand, direct methods such as transrectal palpation and transrectal ultrasound of the reproductive tract are considered the most widely used methods for the diagnosis of pregnancy in bovines today. These methods work well and are economically interesting. However, they are also invasive and require some experience to perform properly. In general, these methods are used three to four weeks after artificial insemination. Second, indirect methods for the diagnosis of pregnancy in bovines can be used for the early detection of pregnancy and therefore can save time. The presence of the embryo must be determined without directly visualizing the embryonic structures. Due to technological advances, indirect biochemical methods are being developed to detect certain molecules associated with pregnancy and predict the presence of an embryo at an even earlier stage, by quantifying hormones such as progesterone ( $P_4$ ) or glycoproteins associated with it. pregnancy (PAG) using rapid test kits. The detection of molecules such as interferon tau ( $IFN\tau$ ) or microRNA (miRNA) and early pregnancy factors (EPF) are examples of these promising new methods still under development.

Keywords: ultrasonography, PAG's, progesterone, miRNA, cattle.

## INTRODUCCIÓN

Para responder a una demanda actual creciente de leche y carne, la ganadería bovina tiene que aumentar su oferta, y por eso debe optimizar sus rendimientos al máximo (Esposito, Salzano, Russo, de Nicola, Prandi, Gasparrini, Campanile y Neglia, 2020). A la hora de intensificar la producción, uno de los objetivos es lograr un intervalo entre partos (IPP) mínimo y, un número de terneros viables comercializables máximo (Reese, Franco, Poole, Hood, Fernandez Montero, Oliveira Filho, Cooke y Pohler, 2020). Por eso, realizar un diagnóstico de gestación (DG) de manera eficaz y temprana en el ganado bovino es una de las preocupaciones más importante del sector, tanto desde un punto de vista económico como de manejo. Detectar lo antes posible a las hembras no gestantes o que han sufrido pérdida de gestación temprana y, las causas implicadas en ese fallo reproductivo, per-

mite tomar una decisión rápida sobre el futuro reproductivo del animal (Siqueira, Areas, Ghetti, Fonseca, Palhao, Fernandes y Viana, 2013). En el ganado bovino, de manera frecuente, se combina la sincronización del celo y la inseminación artificial a tiempo fijo (IATF) con un DG precoz, con la finalidad de disminuir el IPP y conseguir un parto cada 12-13 meses (Sá Filho, Penteadó, Reis, Galvão y Baruselli, 2013).

Una de las problemáticas en la detección temprana de la gestación en el vacuno son los falsos diagnósticos, ya que se pueden perder hasta 300 dólares por vaca mal diagnosticada y, eso supera el millón de dólares al año a nivel mundial (Fricke, Ricci, Giordano y Carvalho, 2016). Esos bajos rendimientos se deben al interés principal de diagnosticar gestaciones cada vez de manera más precoz, infravalorando las posibles pérdidas de gestación en las fases de desarrollo embrionario tardío y fetal temprano.

Es sabido que las pérdidas de gestación en el ganado bovino suelen acontecer antes de los 60 días de gestación, pero la mayoría se concentra antes de los 30 días post IA (Balhara, Gupta, Singh, Mohanty y Singh, 2013; Ealy y Seekford, 2019; Pohler, Reese, Franco, Oliveira, Paiva, Fernandez, de Melo, Vasconcelos, Cooke y Poole, 2020). Esas pérdidas de gestación tempranas se relacionan con el inicio del periodo embrionario, durante el cual el embrión empieza interaccionar con el ambiente uterino (García-Ispierto, y Rosselló, 2009). Estas pérdidas embrionarias dependen de muchos factores, tanto por parte de la hembra como del macho, así como del manejo (Pohler et al., 2020).

En la actualidad varios métodos diagnósticos están disponibles en el mercado para detectar la presencia de un embrión o las pérdidas de gestación (Ealy y Seekford, 2019). En este trabajo se revisarán las diferentes técnicas de DG disponibles en el mercado actualmente, así como aquellos métodos diagnósticos más novedosos y que siguen en estudio. En vacas, el DG puede realizarse directamente, mediante palpación transrectal (PTR), ecografía transrectal (ETR) o eco Doppler, evaluando la presencia de tejidos o fluidos asociados a la gestación, o indirectamente basándose en el aspecto físico de la hembra o en la presencia de ciertas moléculas en sangre y/o leche (Fosgate, Motimele, Ganswindt y Irons, 2017). De hecho, existen diversos Kits comerciales disponibles para el análisis de la progesterona ( $P_4$ ) y/o las Glicoproteínas asociadas a la gestación (GPAG) de forma rápida en la propia explotación. Aunque todas estas herramientas, tanto las directas como indirectas, son buenas técnicas diagnósticas y se emplean en la actualidad en mayor o menor medida, presentan ciertas limitaciones. De hecho, diagnosticar la gestación de manera precoz en el vacuno permite ahorrar tiempo y dinero, pero ninguna de estas técnicas es infalible en la predicción de las pérdidas tempranas de gestación (Fricke et al., 2016), que suelen ocurrir hasta el segundo mes de preñez. Por eso,

en las vacas diagnosticadas gestantes de manera temprana se recomienda repetir el diagnóstico unas 4 a 6 semanas después (Abdullah, Mohanty, Kumaresan, Mohanty, Madkar, Baithalu y Bhakat, 2014; Fricke et al., 2016).

Por lo tanto, lo ideal sería encontrar un método de DG precoz, con alta sensibilidad, especificidad, fácil de realizar, económico y, por supuesto, con capacidad de determinar o predecir la viabilidad fetal (Pohler et al., 2020). Aunque de momento, el test perfecto no está desarrollado para evaluar la gestación en ganado bovino, los métodos disponibles en la actualidad demuestran buenos resultados y varios nuevos métodos en estudio podrían fortalecer la capacidad de diagnóstico precoz de gestación, superando ciertas limitaciones (Fricke et al., 2016).

## MÉTODOS DIRECTOS DE DIAGNÓSTICO DE GESTACIÓN

### 1. Palpación transrectal

La PTR fue descrita hace más de dos siglos (Fricke et al., 2016) y, sigue siendo la técnica más utilizada desde los años 50 para el DG en el ganado bovino (Romano, Pinedo, Bryan, Ramos, Solano, Merchan y Velez, 2017). En la especie bovina, la gestación puede ser detectada mediante PTR durante el periodo embrionario tardío, a partir de los 30-35 días post IA (Fricke et al., 2016; Romano, Bryan, Ramos, Vélez y Pinedo, 2016). Para ello, es imprescindible que los técnicos dispongan de formación específica y, tengan la suficiente experiencia para poder detectar una gestación tras la palpación directa de determinadas estructuras embrionarias a nivel genital (Gargiulo, Shephard, Tapson, McEwan, Bifulco, Cesarelli, Jin, Al-Ani, Wang y Van Schaik, 2012; Romano et al., 2016)

La palpación directa de estructuras embriofetales se considera un DG preciso, que requiere la detección de diferentes estructuras como la membrana corioalantoidea, la vesícula amniótica, los placentomas y/o el embrión o feto (Ro-

mano et al., 2017). A nivel uterino, palpando los cuernos vía transrectal, durante el periodo embrionario tardío, se notará un desarrollo asimétrico y una acumulación de líquido dentro del cuerno grávido donde se desarrolla el embrión (Youngquist y Threlfall, 2006). En este periodo, al presionar el cuerno grávido se notará un deslizamiento entre los dedos, correspondiente al movimiento de la membrana corioalantoidea sobre la pared uterina, lo que confirma la gestación (Romano, Thompson, Kraemer, Westhusin, Forrest y Tomaszewski, 2007). Otro método que permite detectar la preñez a partir de los 30 días post IA mediante PTR, consiste en palpar el cuerno uterino grávido e identificar una estructura alargada llena de líquido, coincidiendo con la vesícula amniótica (Romano et al., 2017). Aunque con experiencia, se puede palpar la vesícula amniótica o deslizar la membrana corioalantoidea entre los dedos a partir del día 30 post IA en vacas gestantes (Balhara et al., 2013), se considera más preciso realizarlo a los 40-60 días post IA, ya que la vesícula amniótica estará más llena de fluido y se palpa mejor, reduciendo así los falsos diagnósticos (Pohler et al., 2020). En periodo de gestación más avanzado, el feto puede percibirse vía transrectal, a partir de los 65 días post IA, sacudiendo suavemente el cuerno grávido con la mano apoyada en la pared uterina para sentir el feto moviéndose dentro del líquido amniótico (Youngquist y Threlfall, 2006). El último signo específico de gestación que se puede notar mediante PTR, es la palpación de los placentomas a partir del día 75-80 de gestación. La asociación de los cotiledones placentarios con las carúnculas uterinas forma esas estructuras abombadas, que se disciernen al deslizar la pared uterina entre los dedos. Conforme va avanzando la gestación, los placentomas aumentan de tamaño, se notarán simplemente al rozar la superficie uterina y su tamaño permite evaluar la edad del feto. No obstante, la detección de placentomas mediante PTR como DG, puede llegar a dar falsos positivos, dado que estos se quedan algunos días tras

la muerte fetal. Además, a partir de los 5 meses de gestación, el útero empieza a hundirse en el abdomen, debido el peso del feto. Este hecho, dificulta la palpación tanto del feto como de los placentomas y, puede llegar a falsos diagnósticos negativos de gestación (Youngquist y Threlfall, 2006).

Aunque la detección de al menos uno de esos cuatros cambios se considera DG positivo, pueden aparecer falsos negativos y positivos, sobre todo cuando el útero ha pendulado en el abdomen o cuando la vaca sufre patologías uterinas, como en una piómetra o hidrómetra (Wang, Zhang, Kou, Chen, Lu, Li y Wang, 2020). Para disminuir el riesgo de falsos positivos, se aconseja evaluar otros signos no específicos pero indicativos de gestación, como la asimetría uterina o bien la fijación del cérvix, que se considera un signo de gestación a partir del día 90 de gestación (Youngquist y Threlfall, 2006). El desarrollo embrionario supone una gran demanda a nivel de riego sanguíneo. Así pues, ese parámetro puede utilizarse también como signo indicativo de gestación avanzada. Mediante una palpación vía transrectal, la arteria uterina se volverá más gruesa y con frémito más fuerte en vacas gestantes (Wang et al., 2020). Tomando en cuenta todos estos signos para diagnosticar la gestación, el método directo de PTR puede atribuirse una sensibilidad y especificidad que superan el 95% (Gargiulo et al., 2012), llegando casi al 100% (Youngquist y Threlfall, 2006), en la actualidad. Sin embargo, se considera que un 5% de las vacas diagnosticadas gestantes mediante PTR repiten el celo o se diagnostican no gestantes al reiterar la prueba (Youngquist y Threlfall, 2006). Por tanto, sabiendo que la mayoría de las pérdidas embrionarias ocurren en los 35 primeros días de gestación, se aconseja repetir la PTR en vacas diagnosticadas gestantes antes de los 35 días de gestación (Gargiulo et al., 2012).

Por su sencillez, su precisión y su menor coste, la PTR resulta ser la prueba estándar para el DG en campo (Romano et al., 2016).

Incluso, además de detectar la gestación, tiene bastantes ventajas añadidas en ganado bovino. La palpación no solamente permite evaluar el tracto reproductor, sino también el resto de los órganos internos palpables. Además, al estar detrás del animal, se pueden estimar varios parámetros físicos externos importantes como la condición corporal y la calidad de las patas y ubres (Romano et al., 2017). Con experiencia, también se puede evaluar el número de fetos y la presencia de gemelos, palpando el número de vesículas embrionarias y el número de cuerpos lúteos en los ovarios (Romano et al., 2017). Mientras ciertos autores (Pohler et al., 2020) lo consideran difícil, el veterinario puede dar una estimación de la viabilidad fetal (Romano et al., 2017). Además, al evaluar el tamaño de la vesícula amniótica, a partir de los 65-70 días de gestación, se podrá estimar la edad del feto (Romano et al., 2016)

Aunque la PTR se considera el diagnóstico estándar de gestación en ganado bovino, no permite predecir las pérdidas de gestación (Pohler et al., 2020) y, ciertos autores (Gargiulo et al., 2012), incluso le otorgan cierta responsabilidad en pérdidas de gestación iatrogénica. Esta dificultad refuerza el hecho de que la PTR es un método invasivo y, arriesgado, tanto para el veterinario como para la gestación de la vaca (Romano et al., 2007; Gargiulo et al., 2012).

Por tanto, la PTR sigue considerándose una de las mejores técnicas de DG, siendo precisa y barata, que da resultados inmediatos a partir de los 30 días post IA (Pohler et al., 2020) y con alta sensibilidad (Fricke et al., 2016), aumentándola si se realiza a los días 45-60 post IA (Pohler et al., 2020). Además, realizar la PTR en ese momento de la gestión supondría menos riesgos de pérdidas de gestación iatrogénicas (Pohler et al., 2020) y, malformaciones fetales (Romano et al., 2017). Esta precocidad en el diagnóstico permite tomar una decisión rápida sobre el futuro del animal. Sin embargo, no resulta ser buena herramienta para predecir el estado futuro de la gestación, siendo necesario

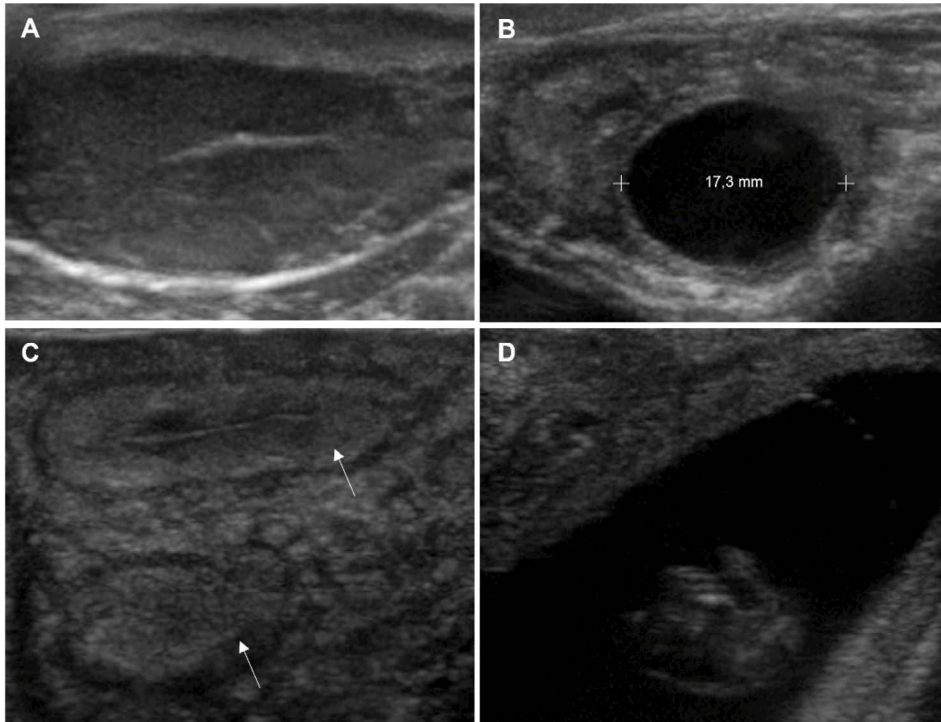
realizar confirmaciones posteriores de la gestación a las 4-6 semanas, para poner en marcha un protocolo de resincronización hormonal si fuese necesario (Fricke et al., 2016).

## 2. Ecografía transrectal

El uso de ETR para diagnosticar la gestación en ganado bovino es una herramienta muy potente, empezando a superar a la PTR (Fricke et al., 2016). Se puede utilizar a partir del día 21 post IA para diagnosticar la gestación, aunque varios autores la consideran más efectiva entre los días 25-35 post IA (Balhara et al., 2013; Ealy y Seekford, 2019; Pohler et al., 2020). Incluso, el día 45 post IA para veterinarios con poca experiencia (Fricke et al., 2016). Comparada con la técnica de PTR, utilizada entre 45 y 60 días post IA, la ETR realizada a los 30 días post IA permite diagnosticar la gestación más tempranamente y ahorrar 15 a 30 días abiertos, lo que permite disminuir el IPP de manera significativa (Abdullah et al., 2014).

La ETR es una técnica basada en la utilización de ultrasonidos en modo B, permitiendo evaluar estructuras genitales como el útero y los ovarios. En la actualidad, se utiliza una sonda de tipo lineal, específica para uso vía transrectal en grandes animales y, con frecuencias de 5 a 7.5MHz (Racewicz, Sickinger, Włodarek y Jaśkowski, 2016). Una de las estructuras a evaluar es la presencia de cuerpo lúteo (CL) gestacional (Figura 1), el cual aparece en el ovario como un área ovalada más ecogénica que el estroma ovárico (Wang et al., 2020). El reconocimiento maternal de la gestación (RMG) es el proceso fisiológico que permite que el CL pueda perdurar, impidiendo la luteólisis, fenómeno que ocurre en vacas no gestantes entre los 16 y 20 días post IA (Siqueira, Arashiro, Ghetti, Souza, Feres, Pfeifer, Fonseca y Viana, 2019). En un estudio reciente, se ha observado que el tamaño del CL se mantiene constante entre los 12 a 18 días post IA, tanto en vacas gestantes como no gestantes, y empieza a disminuir de tamaño tras

**Figura 1.** Imágenes ecográficas del ovario y el útero en ganado bovino utilizando ecógrafo SonoSite M-Turbo con Sonda lineal L52 x (5-10 MHz): A) cuerpo lúteo, B) folículo dominante (diámetro 17,3 mm), C) cuernos uterinos, D) gestación



los 19-20 días post IA en vacas no gestantes, por acción de las prostaglandinas ( $\text{PGF}_{2\alpha}$ ) uterinas implicadas durante la luteólisis (Siqueira et al., 2019). Por lo tanto, las hembras que presentan un CL regresado, con un área de tejido lúteo <math>2.5 \text{ cm}^2</math> tras 20 días post IA se consideran no gestantes (Siqueira et al., 2019).

Además de la presencia del CL en el cuerno uterino que alberga la gestación, se debe detectar directamente la vesícula embrionaria con sus fluidos, formando una cavidad redondeada anecoica de tamaño variable (Wang et al., 2020). Como se observa en la Figura 1, el diagnóstico tendrá más valor si flota una estructura hiperecoica dentro de la vesícula, correspondiendo al embrión, o si se aprecian las membranas fetales (Racewicz et al., 2016). La precisión del diag-

nóstico aumenta también de manera importante si, además de ver un embrión, se puede apreciar su latido cardíaco (Fricke et al., 2016), visible a partir del día 21 post IA (Ealy y Seekford, 2019). Estas estructuras permiten evaluar la edad del embrión/feto, según lo observado (Tabla 1). Aunque se puede detectar a partir de los 19 días post IA, el DG por ETR se considera preciso a partir del día 28 post IA. Incluso, se aconseja repetir el diagnóstico a los 45 días post IA (Abdullah et al., 2014).

Además de diagnosticar precozmente la gestación, la ETR permite también monitorizar la gestación, detectando las gestaciones múltiples y evaluando tanto el desarrollo fetal como de las membranas fetales (Ealy y Seekford, 2019). Las vacas son una especie monotoca, así que un

**Tabla 1.** Día a partir del cual se pueden identificar estructuras embrionarias asociadas a la gestación mediante ecografía transrectal en el ganado bovino.

Estructuras	Intervalo de días	Media en días
Embrión	19-24	20
Latido cardíaco	19-24	21
Membrana alantoidea	22-25	23
Aspecto curvado del embrión	22-30	25
Columna vertebral	26-33	29
Esbozo miembros anteriores	28-31	29
Amnios	28-33	29
Órbitas oculares	29-33	30
Esbozo miembros posteriores	30-33	31
Aspecto de L del embrión	29-39	33
Placentomas	33-38	35
Pezuñas	42-49	45
Movimiento fetal	42-50	45
Costillas	51-55	53

Diferentes estructuras gestacionales detectadas mediante ecografía.

parto gemelar resulta con pérdidas económicas, generalmente. La ETR permite diagnosticar la presencia de gemelos a partir del día 30 post IA, una vez que los embriones están bien diferenciados y, rodeados de líquidos fetales (López-Gatius, Andreu-Vasquez, López-Helguera y Garcia-Ispuerto, 2012). La precisión de la detección gemelar puede aumentar cuando se realiza entre los 40-55 días post IA (Fricke, 2002). La detección de gestación doble permite adoptar una estrategia de manejo específico, bien modificando la dieta si se mantiene la gestación gemelar, o eliminando uno de los dos embriones (Fricke, 2002). En esta última opción, la ETR da la oportunidad de romper de forma manual una de las dos vesículas amnióticas para transformar la gestación gemelar en una gestación sencilla (López-Gatius et al., 2012).

Las gestaciones gemelares se consideran como el factor más importante de pérdidas de

gestación (López-Gatius et al., 2012). Este hecho, proporciona una ventaja añadida a la ETR si la comparamos con la PTR (Fricke et al., 2016). Se considera pérdida de gestación cuando se observan signos de gestación, pero asociados a algunas anomalías en el feto o en las estructuras asociadas a la gestación. A nivel del embrión, se considera viable cuando tiene un latido cardíaco  $\geq 120$  latidos/minuto (Romano et al., 2007). Por tanto, la ausencia o reducción de este latido después los 21 días post IA es uno de los signos más característicos de pérdida de gestación entre 24 y 40 días post IA. Las reabsorciones embrionarias pueden ser detectadas mediante ETR cuando no se observa directamente el embrión o del latido cardíaco (Quintela, Barrio, Peña, Becerra, Cainzos, Herradón y Díaz, C, 2012). A nivel de la vesícula amniótica, una reabsorción se suele asociar con desprendimiento de las membranas, observando estructuras flo-

tando dentro y/o la disminución del volumen de líquido (Pohler et al., 2020). Durante el periodo temprano de gestación, otra causa de pérdida de preñez es la aparición de malformaciones fetales, como ascitis o alteraciones umbilicales, detectables con ETR a los 55-60 días post IA (Quintela et al., 2012). Por tanto, se puede considerar a la ETR como una herramienta diagnóstica capaz de evaluar la calidad de la gestación y, por tanto, de predecir las posibles pérdidas de gestación que acontecen, sobre todo, durante los primeros 60 días de preñez.

Otra ventaja de la ETR, comparado con la PTR, es su capacidad para determinar el sexo fetal a partir de los 55-60 días post IA (Quintela et al., 2012). El parámetro utilizado para diferenciar fetos macho de hembra es la localización del tubérculo genital, que se sitúa caudalmente al ombligo en machos y, en la base de la cola en hembras. En estadio de gestación más avanzados, la ETR permite distinguir machos de hembras mediante la visualización de esbozo de escroto en macho y de ubre en hembra, entre los 73 y 120 días post IA (Quintela et al., 2012).

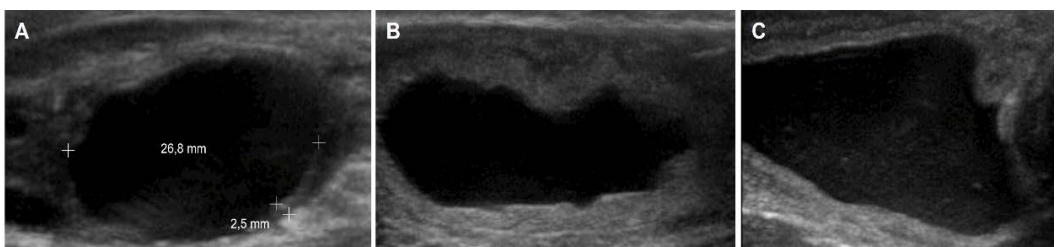
En hembras no gestantes, la ETR es un método utilizado para identificar en qué momento del ciclo esta la vaca o diagnosticar patologías uterinas y/u ováricas. Los parámetros que se toman en cuenta para determinar el periodo reproductivo en el cual está la vaca es el número

y el diámetro de folículos, así como la presencia de un CL y su tamaño. Una pequeña cantidad de fluido presente en el útero en fase folicular resulta ser normal, pero la acumulación de grandes cantidades de líquido intrauterino sugiere una enfermedad uterina.

El uso de ETR permite diferenciar esas patologías del aparato reproductor, según el grado de ecogenicidad del líquido uterino. Así, según Quintela et al. (2012), se diferencia el fluido estéril anecoico (hidrómetra o mucómetra), del fluido purulento más ecogénico (piómetra). La ETR se utiliza también para entender las causas de subfertilidad, que suelen asociarse frecuentemente con quistes (Figura 2), apareciendo como área anecoica redonda de diámetro  $\geq 25$ mm, con pared fina en quistes foliculares y gruesa en quistes luteales (Matsui y Miyamoto, 2009).

La ETR es una técnica de DG rápida y precisa, con una sensibilidad de 92.3% y sensibilidad de 97% a los 30 días post IA (Abdullah et al., 2014), menos invasiva que la PTR y, que no se relaciona con pérdidas de gestación iatrogénicas (Fricke et al., 2016). Hoy en día se considera el método más fiable de DG en ganado bovino, proporcionando resultados inmediatos sobre el estado reproductivo de la vaca, detectando la presencia o ausencia de signos de preñez, así como la viabilidad embrionaria, siendo un buen predictor

**Figura 2.** Diagnóstico ecográfico de patologías en ovario y útero en ganado bovino utilizando ecógrafo SonoSite M-Turbo con Sonda lineal L52 x (5-10 MHz): A) quiste folicular (diámetro 26,8 mm), B) hidrómetra, C) endometritis mucopurulenta





de posibles pérdidas embrionarias tardías o fetales tempranas (Racewicz et al., 2016).

#### 4.1.3 Doppler

Aunque actualmente, la ETR modo B es una técnica considerada muy interesante para el DG precoz en ganado bovino, la existencia de una asincronía temporal en la regresión del CL permite al modo Doppler tomar la delantera al modo B en termino de precocidad (Siqueira et al., 2013). En vacas no gestantes, el inicio de la luteólisis será visible con el modo B como una disminución del área luteal del CL, a partir de los 19-20 días post IA. Sin embargo, con el modo Doppler se detectará una disminución del flujo sanguíneo luteal (FSL) a partir de los 7-14 días post IA (Kanazawa, Seki, Ishiyama, Kubo, Kaneda, Sakaguchi, Izaike y Takahashi, 2016). Por eso, la implementación del Doppler, de manera adicional a la ETR, permite refinar el DG (Siqueira et al., 2013). Esta técnica reciente permite visualizar el flujo sanguíneo interno de las estructuras mediante ecografía modo Doppler-color, utilizando el efecto Doppler (Siqueira et al., 2013).

Durante la gestación, la vascularización tanto del útero como de las membranas fetales y del embrión va aumentando conforme avanza el desarrollo embrionario (Siqueira et al., 2019). Sin embargo, la modificación vascular temprana, útil al DG temprano, es lo que acontece en el ovario y, principalmente el CL. La vascularización a nivel folicular viene por la arteria espiral, aumentando alrededor del folículo a medida que avanza el crecimiento folicular, para llegar a un máximo coincidiendo con la ovulación (Matsui y Miyamoto, 2009).

Tras la ovulación, se produce una angiogénesis dentro del CL. Este fenómeno es importante para los intercambios moleculares entre el CL, que sintetiza  $P_4$ , y la circulación sistémica (Kanazawa et al., 2016). En vacas gestantes, el RMG es la señal implicada en el mantenimiento del CL. Esta señal de reconocimiento

por parte de la madre refuerza el aumento de la vascularización y del FSL, lo cual está relacionado con la síntesis y descarga de  $P_4$  en arteria ovárica espiral (Neglia, Restucci, Russo, Vecchio, Gasparrini, Prandi, Di Palo, D'Occhio y Campanile, 2015). Además, el CL gestacional expresa un factor de crecimiento vascular endotelial, que produce un incremento de la permeabilidad vascular y una angiogénesis a nivel del CL (Neglia et al., 2015). Por contra, en ausencia de fecundación, la luteólisis del CL ocurre a partir de los 16-17 días post ovulación (Siqueira et al., 2019). Ese momento coincide con un aumento del FSL, en respuesta a la descarga de  $PGF2\alpha$  por parte del útero, para posteriormente empezar a disminuir el FSL a partir del día 19-21 (Matsui y Miyamoto, 2009). Esta pérdida de perfusión sanguínea que acontece durante la luteólisis del CL, conducirá a la muerte celular a nivel luteal y su futura regresión, acompañada de una disminución de  $P_4$  plasmática (Siqueira et al., 2019).

La realización del DG con el Doppler, evaluando el CL en la etapa de luteólisis, permite dos tipos de análisis a nivel del CL: 1) evaluación mediante Doppler color del área de flujo sanguíneo dentro del CL (AFSL) (Samir y Kandiel, 2019) y 2) análisis de la velocidad máxima media en el tiempo (VMMT) del flujo sanguíneo mediante Doppler espectral (Neglia et al., 2015; Kanazawa et al., 2016). Para poder evaluar esos parámetros, se deben realizar ETR con Doppler entre 5 y 10 días post IA, observando que el AFSL aparece más importante en vacas gestantes, con un aumento medio aproximado de  $0.25\text{cm}^2$  frente a  $0.15\text{cm}^2$  en vacas no gestantes (Kanazawa et al., 2016). El Doppler color nos aporta la representación de un mapa de colores del flujo sanguíneo superpuesto al modo B. La interpretación de ese análisis es subjetiva, graduándose del I al IV según las intensidades de color (Samir y Kandiel, 2019), suponiendo un I y II relacionados con vacas no gestantes y un III o IV con vacas gestantes. Aunque el AFSL empieza diferen-

ciarse entre vacas gestantes y no gestantes a partir del día 7 post IA (Hassan, Arshad, Bilal, Sattar, Avais, Bollwein y Ahmad, 2019), será un buen indicador temprano de no gestación a partir del día 16 a 17 post IA, donde se apreciará una disminución de FSL en hembras no gestantes y un aumento en gestantes (Hassan et al., 2019; Siqueira et al., 2019).

La evaluación de la VMMT mediante Doppler pulsado espectral permite analizar las características del flujo sanguíneo en un pequeño volumen de muestra situado en el punto deseado. La velocidad analizada se reflejará en una gráfica en función del tiempo, llamada ventana espectral. Así, cuando el flujo se acerca al transductor, la velocidad se registra como una deflexión positiva. Por el contrario, cuando el flujo sanguíneo se aleja del transductor, la velocidad de la sangre se registra como una deflexión negativa. La VMMT, realizada entre los 3 y 5 días post IA, demuestra un aumento de 10 cm/s tanto en vacas gestantes como no gestantes, pero empieza ser más importante a partir del día 5 en vacas gestantes, y se dispara a partir del día 10 post IA (Neglia et al., 2015). El día 14 post IA se detecta un incremento medio aproximado de 58 cm/s en vacas gestantes frente a 40cm/s en vacas no gestantes (Kanazawa et al., 2016). Por lo tanto, el VMMT se considera un buen estimador de gestación a partir del día 8 (Neglia et al., 2015; Esposito et al., 2020), siendo significativo a partir del día 14 post IA (Kanazawa et al., 2016).

Así, mediante la ETR modo Doppler, evaluando la regresión luteal, se puede llegar a la detección temprana de las vacas vacías, permitiendo adoptar de manera rápida un protocolo de resincronización y reducir el IPP (Siqueira et al., 2019). Gracias a la correlación positiva entre la concentración de estrógenos y el flujo sanguíneo uterino durante el estro, se utiliza el mismo modo Doppler para determinar el periodo en el cual se encuentran las vacas dentro de su ciclo estral (Matsui y Miyamoto, 2009). De la misma manera, algu-

nas patologías reproductivas como los quistes ováricos pueden evaluarse con el modo Doppler. Aunque la ecografía modo B puede llegar a ser confusa sobre el tipo de quiste ovárico, la utilización del modo Doppler permite evaluar adecuadamente el espesor y la perfusión sanguínea de la pared del quiste, aportando información para diferenciar entre un quiste folicular de uno luteal (Matsui y Miyamoto, 2009). Sin embargo, aunque el Doppler parece útil en combinación con el modo B para evaluar la gestación, su interés para diagnosticar las pérdidas de gestación en ganado bovino no llega a un consenso (Matsui y Miyamoto, 2009; Ealy y Seekford, 2019).

Aunque algunos autores consideran la ETR modo Doppler una buena herramienta de DG entre los 19 y 21 días post IA, la subjetividad y la necesidad de experiencia y habilidad para colocar la sonda en vasos pequeños y tortuosos (Samir y Kandiel, 2019), puede llegar a falsos diagnósticos. No obstante, mediante ETR con modo Doppler se puede superar el 98% del valor predictivo negativo (Siqueira et al., 2013; Pohler et al., 2020). Este hecho, le confiere un alto poder de diagnóstico de no gestación, de forma precoz. Se considerará predictivo entre los días 18 y 24 tanto en vacas de leche como de carne, con correlación positiva establecida entre el FSL y la  $P_4$  circulante al día 40 post IA (Pohler et al., 2020).

## MÉTODOS INDIRECTOS DE DIAGNÓSTICO DE GESTACIÓN DISPONIBLES A NIVEL COMERCIAL

Aunque los métodos diagnósticos directos (Tabla 2) son actualmente las técnicas más utilizadas en el campo, el DG en el vacuno puede realizarse también de manera indirecta.

### 1. Retorno al estro

El ciclo estral en el vacuno dura  $21 \pm 2$  días de media. Por tanto, si se detecta un comportamiento de estro en la vaca, entre los días 20–25

**Tabla 2.** Características de los métodos directos e indirectos para el diagnóstico de gestación en el ganado vacuno.

APTITUDES TÉCNICAS	DIRECTOS		INDIRECTOS					
	PTR	ETR	Retorno estro	P <sub>4</sub>	PAG	IFN $\tau$	miARN	FGT
<b>Precocidad (días)</b>	40-60	25-32	19-23	18-24	24-32	17-22	18-21	2-4
<b>Eficiencia</b>	+++	+++	+	++	+++	+++	+++	++
<b>Coste</b>	+	++	+	++	++	+++	+++	+++
<b>Dificultad</b>	+	++	+	+	+	+++	+++	+++
<b>Viabilidad embrionaria</b>	++	+++		+	++	+	+	+
<b>Sexo fetal</b>	no	si	no	no	no	no	no	no
<b>Edad fetal</b>	++	+++						
<b>Patologías reproducción</b>	++	+++						
<b>Gemelos</b>	++	+++			++			
<b>Mapa folicular</b>	no	si	no	no	no	no	no	no

(PTR): palpación transectral; (ETR): ecografía transectral; (P<sub>4</sub>): progesterona; (PAG): proteínas asociadas a la gestación; (IFN $\tau$ ): interferón tau; (miARN): microARN; (FGT): factor de gestación temprana

(+) indica valor bajo; (++) indica valor medio; (+++) indica valor alto

post IA, se considerará no gestante (Yamamoto, Nishimura, Gunji, Saneshige, Kiriki y Hishinuma, 2018). El periodo de celo puede pasar desapercibido en animales que presentan celos silenciosos (Yamamoto et al., 2018), pero es posible detectarlo en el 50% de los animales, durando unas 6-8 horas de media. Por eso, se evalúan diferentes signos clínicos del estro como: la monta, el aumento de actividad física o la descarga de moco por la vulva. Sin embargo, esa detección visual requiere mucho tiempo de observación (30 minutos/3 veces al día). Ade-

más, al depender de varios parámetros, tanto del animal, del ambiente, como del observador, se revela un sistema poco eficaz (Reith y Hoy, 2018). Existe una gran variabilidad individual de duración del ciclo estral tras el retorno al estro (Fricke et al., 2016). En este sentido, una bajada rápida de P<sub>4</sub> por hipoplasia lútea reducirá el tiempo hasta retorno al estro. Sin embargo, una pérdida de gestación aumentará ese tiempo (Yamamoto et al., 2018). Se debe considerar también la variabilidad individual de expresión de signos de retorno al estro. Por eso, la implan-

tación de nuevos sistemas automatizados, como sensores de presión, podómetros y/o cámaras vídeos, permite evaluar los comportamientos de celo y, por tanto, reforzar la eficacia de detección del retorno al estro (Reith y Hoy, 2018).

Así pues, diagnosticar la gestación evaluando el retorno al estro a partir del día 20 post IA, es una técnica poco fiable, que requiere mucho tiempo y mano de obra. Por eso, no suele utilizarse de manera única para evaluar la gestación en el ganado vacuno (Reith y Hoy, 2018).

## 2. Progesterona

La modificación fisiológica del endometrio es imprescindible para el desarrollo embrionario y se debe, entre varias cosas, a la concentración de  $P_4$  circulante (Lonergan, Forde y Spencer, 2016). Esa hormona, producida por el CL y, posteriormente por la placenta (Fricke et al., 2016), actúa a nivel de la implantación y del mantenimiento de la gestación (Hori, Matsuyama, Nakamura, Iwata, Kuwayama, Miyamoto y Shirasuna, 2019), modificando el ambiente endometrial. Un aumento temprano de la concentración de  $P_4$  circulante, tras la IA, se relaciona con el desarrollo embrionario (Neglia et al., 2015; Pohler et al., 2020) y la elongación del trofoblasto entre los 12 y 14 días de gestación (Lonergan et al., 2016).

El análisis de la concentración de  $P_4$  durante el ciclo estral demuestra que durante la fase lútea se observa un aumento de esta hormona, llegando a un pico a los 13-14 días post IA (Fricke et al., 2016), empezando a disminuir tras 15-18 días post IA en vacas no gestantes (Pohler et al., 2020). En este sentido, el mantenimiento del CL es un parámetro indispensable para mantener una gestación. Por tanto, al ser un indicador de regresión del CL tras la luteólisis y del retorno al estro, la caída de  $P_4$  (<1ng/mL) se considera un buen indicador de no gestación (Pohler et al., 2020), con una precisión aproximándose al 100% (Youngquist y Threlfall, 2006)

La concentración de  $P_4$  se puede determinar mediante un análisis radio inmunológico (RIA) o un análisis inmunológico (ELISA), tanto en leche como en plasma sanguíneo entre los días 17 a 24 post IA, correspondiendo al final de la fase lútea (Balhara et al., 2013; Ealy y Seckford, 2019). Las vacas con una concentración de  $P_4$  <1 ng/mL a los 17-24 días post IA se consideran no gestantes y volverán a la fase folicular (Pohler et al., 2020). Hay que ser cuidadoso en la interpretación de la concentración de  $P_4$ , ya que no es una hormona específica de la gestación, varía según factores como el clima, la edad o la genética (Szelényi, Répási, de Sousa, Beckers y Szenci, 2015; Hori et al., 2019). Además, la medición de la  $P_4$ , tanto en plasma sanguíneo como en leche puede llegar a valores altos, aunque la hembra no está gestante, por presentar fase lútea extensa, quistes ováricos o bien pérdidas de gestación. Por eso, no suele utilizarse como diagnóstico de presencia de gestación, sino como diagnóstico de ausencia de gestación (Pohler et al., 2020). En la actualidad, es un test hormonal bastante utilizado, no invasivo y fácil de implementar a nivel de campo (Balhara et al., 2013).

Por todo lo anteriormente expuesto, se puede decir que la medición de  $P_4$  es un método que se puede realizar tanto en leche como en sangre y, aunque no se recomienda para diagnosticar a las vacas gestantes, permite detectar a las vacías a partir del día 17 post IA (Youngquist y Threlfall, 2006)

## 3. Glicoproteínas Asociadas a la Gestación

Las glicoproteínas asociadas a la gestación (GPAG) pertenecen a una familia de proteasas secretadas por las células binucleadas del trofoblasto, que salen por exocitosis cuando se inicia la migración del trofotodermo hacia el epitelio uterino (Balhara et al., 2013; Fricke et al., 2016). Sintetizadas más tardíamente por la placenta, el papel de las GPAG no está totalmente claro (Filho et al., 2020), pero parecen

intervenir en la adhesión celular del corion al borde uterino (Ealy y Seekford, 2019). Además, tienen un carácter antiluteolítico y modulan el sistema inmune materno. Esa respuesta inmunitaria ante la presencia del feto podría explicar que las GPAG se encuentran en concentraciones más altas en novillas que en vacas multíparas (Filho et al., 2020). La concentración de GPAG aumenta en sangre a partir de los 15 días de gestación (Fricke et al., 2016), pero se consideran detectables en sangre o en leche a partir del día 24 de gestación (Filho et al., 2020).

Existen varios kits comerciales de detección (RIA y ELISA) para medir la concentración de GPAG, en sangre o en leche, a partir del día 28 de gestación, relacionando las concentraciones altas con gestación (Filho et al., 2020). Nuevos estudios sugieren la posibilidad de realizar el test el día 24 de gestación, considerando las hembras con una concentración de GPAG > 1.39 ng/mL gestantes, aunque destacan una variación entre animales según la edad (Filho et al., 2020).

A pesar de que esta técnica alcanza una precisión de 95% a los 24 días de gestación (Filho et al., 2020 y Pohler et al., 2020), para diagnosticar las hembras gestantes, se puede también utilizar para diagnosticar pérdidas de gestación tempranas en vacas con concentración de GPAG baja a los 21 días de gestación (Pohler et al., 2020), utilizando kits con anticuerpos específicos (Ealy y Seekford, 2019). Sobre ese punto, es importante recordar que la concentración de GPAG, tanto en leche como en sangre, sube en vacas gestantes hasta alcanzar un pico a los 32 días de gestación, con una concentración de GPAG de 2.5 ng/mL en sangre y 1 ng/mL en leche. Después de los 32 días post IA disminuirá, para aumentar de nuevo a partir del día 72 de gestación (Fricke et al., 2016). Por eso, y porque se consideran de 25 a 42% las pérdidas de gestación entre los 30 a 36 días de gestación (Ealy y Seekford, 2019), se recomienda confirmar la preñez al día 74 de gestación, momento en el cuál empiezan a aumentar de nuevo las GPAG. Además de ser un

buen DG, la medición de GPAG el día 28 permite predecir la viabilidad fetal, relacionando una concentración inferior a 0.72 ng/mL como señal de mortalidad fetal, entre 28 y 100 días de gestación (Pohler et al., 2020).

El DG mediante el análisis de GPAG circulantes permite diagnosticar de manera indirecta las vacas gestantes de forma temprana, ayudando también a predecir el riesgo de mortalidad fetal. Actualmente, se han aislados al menos 21 GPAG (Gábor, Kastelic, Abonyi-Tóth, Gábor, Endrődi y Balogh, 2016) y, dentro de ellas, se han secuenciado 2 proteínas específicas de gestación en vacas, la PSPA y PSPB (Fricke et al., 2016). La concentración de PSPB disminuye en la sangre a partir del día 1 post IA, para llegar a valores mínimos a los 18-20 días post IA, subiendo de nuevo a partir del día 22 post IA en vacas gestantes (Giordano, Guenther, Lopes y Fricke, 2012). Así pues, se consideran útiles a la hora de diagnosticar las gestaciones en ganado bovino. Según Gábor et al. (2016), la PSPB en sangre se puede medir con un test ELISA a partir del día 27 de gestación, considerando las hembras con PSPB > 1.1 ng/mL gestantes y las con PSPB < 0.6 ng/mL no gestantes.

## MÉTODOS INDIRECTOS BIOQUÍMICOS DE DIAGNÓSTICO DE GESTACIÓN APLICABLES EN EL FUTURO

### 1. Interferón tau

El interferón tau (IFN $\tau$ ) pertenece a la familia de las citocinas (Ealy y Yang, 2009). Es producido por el embrión a partir del día 14 de gestación (Balhara et al., 2013; Ealy y Seekford, 2019), y por la placenta después. A pesar de que su mecanismo de acción no es conocido del todo, parece que el IFN $\tau$ , secretado por el trofotodermo en el momento de la elongación, es la señal para RMG en ganado bovino (Lonergan et al., 2016). De hecho, es un factor antiluteolítico que inhibe la expresión de receptores a la oxitocina (Ealy y Yang, 2009) a nivel

del CL e inhibe la liberación de  $\text{PGF2}\alpha$  (Ealy y Seekford, 2019), permitiendo así el mantenimiento de la gestación. Se ha observado un incremento de los ARNm del gen del  $\text{IFN}\tau$  a partir del día 14 de gestación hasta la elongación embrionaria, y una disminución a partir del día 21 de gestación, correspondiendo a la implantación del embrión al útero (Ealy y Yang, 2009). Por eso, una concentración elevada de  $\text{IFN}\tau$  coincide con la presencia de un feto desarrollándose en el útero. Si el  $\text{IFN}\tau$  se encuentra en concentración muy baja en la sangre materna, una alternativa para evaluar su presencia es medir los genes maternos estimulados por el  $\text{IFN}\tau$  (GMEI) (Ealy y Yang, 2009) por PCR a tiempo real (RT-PCR) al día 18-20 post IA. De hecho, se han detectado niveles crecientes de estos GMEI en vacas gestantes, aunque éstos permanecen constantes en vacas no gestantes (Green, Okamura, Poock, y Lucy, 2010).

La evaluación del  $\text{IFN}\tau$  a través de la detección de los GMEI es también una técnica interesante para evaluar las mortalidades fetales, ya que se observa una disminución de GMEI entre 18 y 22 días post IA en vacas con pérdida de gestación, entre 30 y 60 días post IA (Ealy y Seekford, 2019). Ese método novedoso sigue estudiándose y, de momento, no está comercializado (Fricke et al., 2016).

## 2. miARN

Otro biomarcador no invasivo de la gestación en ganado bovino son los micro-ARN (miARN). Se definen como unos pequeñas moléculas de ARN monocatenario no codificantes, de aproximadamente 22 nucleótidos (De Bem, da Silveira, Sampaio, Sangalli, Oliveira, Ferreira, Silva, Perecin, King, Meirelles y Ramos, 2017), que regulan casi el 30% de los genes (Cai et al., 2017). Además, en el ganado vacuno, existen muchos miARN específicos de la placenta, empezando a considerarse un buen marcador de gestación que necesita más estudios. Los miARN pueden detectarse en fluidos

maternales mediante un análisis de los perfiles por RT-qPCR (Guelfi, Stefanetti, De Luca, Giontella, Barile y Barbato, 2017). De hecho, se han encontrado 6 miARN a nivel del endometrio, que diferencian vacas gestantes de no gestantes (Ealy y Seekford, 2019). Entre los días 16-24 post IA, las vacas gestantes expresan entre 8 y 40 miARN diferentes de las vacas no gestantes (Ealy y Seekford, 2019).

Por tanto, esta herramienta diagnóstica sería interesante, no solo desde un punto de vista económico, por diagnosticar precozmente la gestación (Guelfi et al., 2017), sino también en términos de viabilidad de la gestación. En este sentido, se consideran buenos marcadores de viabilidad fetales a partir de los 18-21 días, mostrando una disminución de ciertos miARN en sangre materna (De Bem et al., 2017; Ealy y Seekford, 2019).

## 3. Factor de Gestación Temprana

El factor de gestación temprana (FGT) es una proteína producida a nivel del oviducto y del ovario, que actúa como factor de crecimiento y consta con propiedades inmunosupresivas (Ealy y Seekford, 2019). Tiene la capacidad de bloquear la inmunidad materna que actúa frente al embrión, que es reconocido como extraño para el ambiente uterino, por eso constituye un importante factor de mantenimiento de gestación (Wang et al., 2020). Se puede analizar por RT-qPCR a partir de 6 a 24 horas después de la fecundación (Balhara et al., 2013), detectándose en sangre materna a partir de 2 días post IA en vacas gestantes (Balhara et al., 2013 y Ealy y Seekford, 2019). Por tanto, su aumento en circulación materna se considera un signo de gestación, y puede utilizarse a partir de los 2 días de gestación (Ealy y Seekford, 2019), pero el kit ELISA no está disponible de momento en el mercado (Wang et al., 2020).

Los niveles de FGT en sangre materna suben y bajan de forma muy rápida según el estado de gestación. Si un aumento tras 24 horas post IA

sugiere una gestación, una disminución del FGT se asociará a la pérdida de gestación 24 a 48 horas anteriormente (Balhara et al., 2013). Al ser una proteína no específica de la gestación, que aparece también por procesos cancerígenos, no se puede considerar de momento como un diagnóstico preciso de gestación en ganado bovino (Balhara et al., 2013 y Fricke et al., 2016).

Finalmente, se puede decir que las técnicas bioquímicas para diagnosticar la gestación en el ganado bovino son prometedoras (Tabla 2). Aunque varias de ellas ya están disponible a nivel comercial, otras siguen en estudio. Por ello, nuevas revisiones bibliográficas serán necesarias en el futuro para comparar de manera efectiva todos los métodos indirectos.

## CONCLUSIÓN

El DG temprano es muy importante en el ganado bovino para optimizar la producción y satisfacer objetivos económicos. En la actualidad, son diversas las técnicas disponibles en el mercado para diagnosticar las gestaciones tempranas en el ganado vacuno. Para ello, se pueden utilizar tanto métodos directos como indirectos. Por el momento, las técnicas diagnósticas más utilizadas siguen siendo las directas (PTR y ETR), debido a su alta precisión y bajo coste económico. A pesar de esto, la comunidad científica sigue desarrollando nuevos métodos indirectos bioquímicos de DG para poder avanzar en este sentido. Así pues, el desarrollo de kits comerciales ELISA para evaluar la P<sub>4</sub> y las GPAG en leche o sangre permite mejorar en el avance sobre el diagnóstico gestacional. Sin embargo, todavía no existe un método de DG ideal y único. Además, se necesitan más esfuerzos dirigidos hacia el desarrollo de una herramienta que no solo sea eficiente en la detección de una preñez temprana en nuestras vacas, sino que también sea eficaz en la detección y predicción de las pérdidas embrionarias y fetales futuras. Por ello, la combinación de varias técnicas disponibles

en el mercado, la repetición del DG a las 4-6 semanas después de realizar un primer diagnóstico temprano de la gestación, así como un manejo adecuado del ganado es fundamental para aumentar la eficiencia reproductiva de las explotaciones bovinas.

## BIBLIOGRAFÍA

- Abdullah, M., Mohanty, T., Kumaresan, A., Mohanty, A., Madkar, A., Baithalu, R. y Bhakat, M. (2014). Early pregnancy diagnosis in dairy cattle: economic importance and accuracy of ultrasonography. *Adv. Anim. Vet. Sci.*, 2 (8), 464-467. doi: 10.14737/journal.aavs/2014/2.8.464.467
- Balhara, A.K., Gupta, M., Singh, S., Mohanty, A.K. y Singh, I. (2013). Early pregnancy diagnosis in bovines: current status and future directions. *Sci. World J.* doi: org/10.1155/2013/958540.
- Cai, X., Liu, Q., Zhang, X., Ren, Y., Lei, X., Li, S...Shi, D. (2017). Identification and analysis of the expression of microRNA from lactating and nonlactating mammary glands of the Chinese swamp buffalo. *J. Dairy Sci.*, 100(3), 1971–1986. doi: 10.3168/jds.2016-11461.
- De Bem, T.H., da Silveira, J.C., Sampaio, R.V, Sangalli, J.R., Oliveira, M.F., Ferreira, R.M, Silva, L.A., Perecin, F., King, W.A., Meirelles, F. y Ramos, E. (2017). Low levels of exosomal-miRNAs in maternal blood are associated with early pregnancy loss in cloned cattle. *Sci. Rep.*, 7(1),1-11. doi: 10.1038/s41598-017-14616-1.
- Ealy, A.D. y Seekford, Z.K. (2019). Symposium review: Predicting pregnancy loss in dairy cattle. *J. Dairy Sci.*, 102(12), 11798–11804. doi: 10.3168/jds.2019-17176.
- Ealy, A.D. y Yang, Q.E. (2009). Control of interferon-tau expression during early pregnancy in ruminants. *Am. J. Reprod. Immunol.*, 61(2), 95–106. doi: 10.1111/j.1600-0897.2008.00673.x.

- Esposito, L., Salzano, A., Russo, M., de Nicola, D., Prandi, A., Gasparrini, B., Campanile, G. y Neglia, G. (2020). Corpus Luteum Color Doppler Ultrasound and Pregnancy Outcome in Buffalo during the Transitional Period. *Animals*, 10(7), 1181. doi: 10.3390/ani10071181.
- Filho, R.V.O., Franco, G.A., Reese, S.T., Dantas, F.G., Fontes, P.L.P., Cooke, R.F... Pohler, K.G. (2020). Using pregnancy associated glycoproteins (PAG) for pregnancy detection at day 24 of gestation in beef cattle. *Theriogenology*, 141, 128–133. doi: 10.1016/j.theriogenology.2019.09.014.
- Fosgate, G.T., Motimele, B., Ganswindt, A. y Irons, P.C. (2017). A Bayesian latent class model to estimate the accuracy of pregnancy diagnosis by transrectal ultrasonography and laboratory detection of pregnancy-associated glycoproteins in dairy cows. *Prev. Vet. Med.*, 145, 100–109. doi: 10.1016/j.prevetmed.2017.07.004.
- Fricke, P.M. (2002). Scanning the Future-Ultrasonography as a Reproductive Management Tool for Dairy Cattle. *J. Dairy Sci.*, 85(8), 1918–1926. doi: 10.3168/jds.S0022-0302(02)74268-9.
- Fricke, P.M., Ricci, A., Giordano, J.O. y Carvalho, P.D. (2016). Methods for and Implementation of Pregnancy Diagnosis in Dairy Cows. *Vet. Clin. North Am. Food Anim. Pract.*, 32(1), 165–180. doi: 10.1016/j.cvfa.2015.09.006.
- Gábor, G., Kastelic, J.P., Abonyi-Tóth, Z., Gábor, P., Endrődi, T. y Balogh, O.G. (2016). Pregnancy Loss in Dairy Cattle: Relationship of Ultrasound, Blood Pregnancy-Specific Protein B, Progesterone and Production Variables. *Reprod. Domest. Anim.*, 51(4), 467–473. doi: 10.1111/rda.12703.
- Gargiulo, G.D., Shephard, R.W., Tapson, J., McEwan, A.L., Bifulco, P., Cesarelli, Jin, C., Al-Ani, A., Wang, N. y Van Schaik, A. (2012). Pregnancy detection and monitoring in cattle via combined foetus electrocardiogram and phonocardiogram signal processing. *BMC Vet. Res.*, 8, 164. doi: 10.1186/1746-6148-8-164.
- Giordano, J.O., Guenther, J.N., Lopes, G. y Fricke, P.M. (2012). Changes in serum pregnancy-associated glycoprotein, pregnancy-specific protein B, and progesterone concentrations before and after induction of pregnancy loss in lactating dairy cows. *J. Dairy Sci.*, 95(2), 683–697. doi: 10.3168/jds.2011-4609.
- Green, J.C., Okamura, C.S., Poock, S.E. y Lucy, M.C. (2010). Measurement of interferon-tau (IFN-tau) stimulated gene expression in blood leukocytes for pregnancy diagnosis within 18-20d after insemination in dairy cattle. *Anim. Reprod. Sci.*, 121(1), 24–33. doi: 10.1016/j.anireprosci.2010.05.010.
- Guelfi, G., Stefanetti, V., De Luca, S., Giontella, A., Barile, V.L. y Barbato, O. (2017). Serum microRNAs in buffalo cows: Potential biomarkers of pregnancy. *Res. Vet. Sci.*, 115, 294–300. doi: 10.1016/j.rvsc.2017.06.001.
- Hassan, M., Arshad, U., Bilal, M., Sattar, A., Avais, M., Bollwein, H. y Ahmad, N. (2019). Luteal blood flow measured by Doppler ultrasonography during the first three weeks after artificial insemination in pregnant and non-pregnant *Bos indicus* dairy cows. *J. Reprod. Dev.*, 65(1), 29–36. doi: 10.1262/jrd.2018-084.
- Hori, K., Matsuyama, S., Nakamura, S., Iwata, H., Kuwayama, T., Miyamoto, A. y Shirasuna, K. (2019). Age-related changes in the bovine corpus luteum function and progesterone secretion. *Reprod. Domest. Anim.* 54(1), 23-30. doi: 10.1111/rda.13303.
- Kanazawa, T., Seki, M., Ishiyama, K., Kubo, T., Kaneda, Y., Sakaguchi, M. Izaikae, Y. y Takahashi, T. (2016). Pregnancy prediction on the day of embryo transfer (Day 7) and Day 14 by measuring luteal blood flow in dairy cows. *Theriogenology*, 86(6), 1436–1444. doi: 10.1016/j.theriogenology.2016.05.001.



- Lonergan, P., Forde, N. y Spencer, T. (2016). Role of progesterone in embryo development in cattle. *Reprod. Fertil. Dev.*, 28(1), 66–74. doi: 10.1071/RD15326.
- López-Gatius F., Andreu-Vasquez C., López-Helguera I. y García-Ispuerto I. (2012). Control ecográfico de la gestación. El problema de las gestaciones gemelares. XVII Congreso internacional ANEMBE de medicina bovina. Santander, 18-19-20 abril 2012. *Oviedo: AMEMBE*, 39-41.
- Matsui, M. y Miyamoto, A. (2009). Evaluation of ovarian blood flow by colour Doppler ultrasound: practical use for reproductive management in the cow. *Vet. J.*, 181(3), 232–240. doi: 10.1016/j.tvjl.2008.02.027.
- Neglia, G., Restucci, B., Russo, M., Vecchio, D., Gasparini, B., Prandi, A., Di Palo, R., D’Occhio, M.J. y Campanile, G. (2015). Early development and function of the corpus luteum and relationship to pregnancy in the buffalo. *Theriogenology*, 83(6), 959–967. doi: 10.1016/j.theriogenology.2014.11.035.
- Pohler, K.G., Reese, S.T., Franco, G.A., Oliveira, R.V., Paiva, R., Fernandez, L., de Melo, G., Vasconcelos, J.L.M., Cooke, R. y Poole, R.K. (2020). New approaches to diagnose and target reproductive failure in cattle. *Anim. Reprod.*, 17(3). doi:10.1590/1984-3143-AR2020-0057.
- Quintela, L.A., Barrio, M., Peña, A.I., Becerra, J.J., Cainzos, J., Herradón, P.G. y Díaz, C. (2012). Use of ultrasound in the reproductive management of dairy cattle. *Reprod. Domest. Anim.*, 47(3), 34–44. doi: 10.1111/j.1439-0531.2012.02032.x.
- Racewicz, P., Sickinger, M., Włodarek, J. y Jaśkowski, J.M. (2016). Ultrasonographic diagnosis of early pregnancy in cattle using different ultrasound systems. *Tierarztl. Prax. Ausg. G Grosstiere Nutztiere*, 44(3), 151–156. doi: 10.15653/TPG-150816.
- Reese, S.T., Franco, G.A., Poole, R.K., Hood, R., Fernandez Montero, L., Oliveira Filho, R. V, Cooke, R.F. y Pohler, K.G. (2020). Pregnancy loss in beef cattle: A meta-analysis. *Anim. Reprod. Sci.*, 212, 106251. doi: 10.1016/j.anireprosci.2019.106251.
- Reith, S. y Hoy, S. (2018). Review: Behavioral signs of estrus and the potential of fully automated systems for detection of estrus in dairy cattle. *Animal: Int. J. Anim. Biosci.*, 12(2), 398–407. doi: 10.1017/S1751731117001975.
- Romano, J.E., Thompson, J.A., Kraemer, D.C., Westhusin, M.E., Forrest, D.W. y Tomaszewski, M.A. (2007). Early pregnancy diagnosis by palpation per rectum: influence on embryo/fetal viability in dairy cattle. *Theriogenology*, 67(3), 486–493. doi: 10.1016/j.theriogenology.2006.08.011.
- Romano, J.E., Bryan, K., Ramos, R.S., Velez, J. y Pinedo, P. (2016). Effect of early pregnancy diagnosis by per rectum amniotic sac palpation on pregnancy loss, calving rates, and abnormalities in newborn dairy calves. *Theriogenology*, 85(3), 419–427. doi: 10.1016/j.theriogenology.2015.09.004.
- Romano, J.E., Pinedo, P., Bryan, K., Ramos, R.S., Solano, K.G., Merchan, D. y Velez, J. (2017). Comparison between allantochorion membrane and amniotic sac detection by per rectal palpation for pregnancy diagnosis on pregnancy loss, calving rates, and abnormalities in newborn calves. *Theriogenology*, 90, 219–227. doi: 10.1016/j.theriogenology.2016.11.004.
- Sá Filho, M.F., Penteado, L., Reis, E.L., Reis, T.A.N.P.S., Galvão, K.N. y Baruselli, P.S. (2013). Timed artificial insemination early in the breeding season improves the reproductive performance of suckled beef cows. *Theriogenology*, 79(4), 625–632. doi: 10.1016/j.theriogenology.2012.11.016.
- Samir, H. y Kandiel, M.M. (2019). Accuracy of subjective evaluation of luteal blood flow by color Doppler ultrasonography for early diagnosis of pregnancy in Egyptian buffalo. *Anim. Reprod. Sci.*, 208, 106129. doi: 10.1016/j.anireprosci.2019.106129.

- Siqueira, L.G.B., Areas, V.S., Ghetti, A.M., Fonseca, J.F., Palhao, M.P., Fernandes, C.C. y Viana, J.H.M. (2013). Color Doppler flow imaging for the early detection of nonpregnant cattle at 20 days after timed artificial insemination. *J. Dairy Sci.*, 96(10), 6461–6472. doi: 10.3168/jds.2013-6814.
- Siqueira, L.G., Arashiro, E.K., Ghetti, A.M., Souza, E.D., Feres, L.F., Pfeifer, L.F., Fonseca, J.F. y Viana, J.H. (2019). Vascular and morphological features of the corpus luteum 12 to 20 days after timed artificial insemination in dairy cattle. *J. Dairy Sci.*, 102(6), 5612–5622. doi: 10.3168/jds.2018-15853.
- Szelényi, Z., Répási, A., de Sousa, N. M., Beckers, J.F. y Szenci, O. (2015). Accuracy of diagnosing double corpora lutea and twin pregnancy by measuring serum progesterone and bovine pregnancy-associated glycoprotein 1 in the first trimester of gestation in dairy cows. *Theriogenology*, 84(1), 76–81. doi: 10.1016/j.theriogenology.2015.02.014.
- Wang, S., Zhang, H., Kou, H., Chen, X., Lu, Y., Li, L. y Wang, D. (2020). Early pregnancy diagnoses based on physiological indexes of dairy cattle: a review. *Trop. Anim. Health Prod.*, 52(5), 2205–2212. doi: 10.1007/s11250-020-02230-9.
- Yamamoto, N., Nishimura, R., Gunji, Y., Saneshige, M., Kiriki, K. y Hishinuma, M. (2018). Effect of post artificial insemination treatment with two different progesterone intravaginal devices on conception and synchronization of the returning estrus in Japanese Black cows. *J. Vet. Med. Sci.*, 80(12), 1822–1828. doi: 10.1292/jvms.17-0094.
- Youngquist, R.S. y Threlfall, W.R. (2006). *Current Therapy in Large Animal Theriogenology*. (2ª ed.), Missouri, Estados Unidos: Saunders