

## EVALUACIÓN SISTEMÁTICA DE LA DEFORMACIÓN DEL BORDE DORSAL DEL CUELLO EN BURROS

Systematic evaluation of dorsal cresty neck deformation in donkeys

**Abelardo Morales<sup>1,2\*</sup>, Aniceto Mendez<sup>1</sup>, José Pérez-Arevalo<sup>2</sup>, Antonio Lamprea<sup>2</sup>**

<sup>1</sup>Departamento de Anatomía y Anatomía Patológica Comparadas, Edificio de Sanidad Animal, Campus de Rabanales Ctra. de Madrid km 396, 14071, Córdoba Universidad de Córdoba. <sup>2</sup> Zoosanitarios de la Sierra, Fregenal de la Sierra, Badajoz.

**\*Autor para correspondencia:** Abelardo Morales. E-mail: aamorales13@gmail.com

Aceptado: 7 enero 2016

### RESUMEN

Se plantea como objetivo describir un patrón de evaluación sistemática de la deformación del borde dorsal del cuello en burros. Fueron estudiados 25 burros (*Equus africanus asinus*), de raza Andaluza. En relación al sexo 15 machos (castrados) y 10 hembras, con edades comprendidas entre 12-20 años, en Extremadura, España. Se practicó un examen clínico y morfológico considerando condición corporal peso y se midió el perímetro cervical. Se evidenció deformación del borde dorsal del cuello en todos los casos estudiados. Estos ejemplares presentaron muerte por diversas causas 15 por síndrome metabólico (hiperlipemia) y 10 por accidentes gastrointestinales (Cólico) y se le practicó necropsia y toma de muestras de la región dorsal del cuello. El estudio morfológico de la deformación del borde dorsal del cuello considerando la cresta de la nuca (puntuación del 1 al 5) evidencio: para las Puntuaciones: 0,1,2,3.- ningún burro bajo estas categorías. Puntuación 4.- (56%) y Puntuación 5.- (44%), respectivamente. Los resultados estadísticos del peso versus el perímetro cervical del cuello presentaron un coeficiente de correlación de 0.8454. Histológicamente la Puntuación 4.- presentaron vacuolas de grasa abundantes en el espacio intermiofibrilar con tendencia a la coalescencia, infiltración grasa en tejido muscular, así como un predominio de células adiposas maduras (lipomatosis marcada) (H&E 40X). Puntuación 5.- se evidenciaron vacuolas de grasa, y abundantes células adiposas maduras entre las fibras musculares (lipomatosis severa) (H&E 40X). En conclusión se describe la evaluación sistemática de la deformación del borde dorsal del cuello en burros de raza Andaluza, con sus patrones morfológicos y macroscópicos e histológicos.

**Palabras claves:** burro, cuello, deformación, patología.

## ABSTRACT

The aim of this study was to describe a pattern of systematic evaluation of the deformation of dorsal cresty neck in donkeys. We studied 25 donkeys (*Equus africanus asinus*) of Andalusian breed, in Extremadura Spain. Where are 15 male and 10 females and aged 12-20 years old. Clinical and morphological examination was performed considering weight and body condition cervical circumference was measured. Deformations of the dorsal cresty neck in all cases studied were showed. These specimens had death from various causes 15 for metabolic syndrome (hyperlipidemia) and 10 gastrointestinal injuries and underwent necropsy and sampling of the dorsal neck region. The morphological study of the deformation of the dorsal neck was to (score of 1 to 5) evidenced: any donkey under these for Score: 0, 1,2,3. All donkeys presented cresty neck Score 4 (56%) and Score 5 (44%). The statistical results of weight versus cervical neck circumference showed a correlation coefficient 0.8454. Scoring 4 histological were observed abundant fat vacuoles present in the space intermyofibrillar tendency to coalesce, fatty infiltration in muscle tissue and a predominance of mature fat cells (labeled lipomatosis) (H & E 40X). Score 5 is evidenced fat vacuoles and abundant mature fat cells between the muscle fibers (severe lipomatosis) (H & E 40x). In conclusion were report the systematic evaluation of the deformation of the dorsal cresty neck in donkeys of Andalusian breed with their morphological and macroscopic and histological patterns described.

**Keywords:** donkeys, neck, deformation, pathology.

## INTRODUCCIÓN

La región dorsal del cuello es uno de los lugares anatómicos para la deposición de grasa en el caballo. El acumulo de grasa en esta región se considera como un signo de obesidad en el caballo (Ralston, 2001). Esta región representa una característica física prominente, asociada al síndrome metabólico por el acumulo de tejido adiposo en el cuello (Diez de Castro, et al., 2012). La deformación del borde dorsal del cuello (DBDC), es una condición que tiene gran repercusión clínica y económica (Ruiz López, et al., 2010), que se presenta en caballos de Pura Raza Española y en otras razas como la Lusitana. Recientemente descrita en burros de raza Andaluza, en caballos cruzados de tiro en équidos y miniatura (Morales, et al., 2014). Muchos factores de riesgo han sido asociados al desarrollo de la deformación del borde dorsal del cuello en los que se puede mencionar: genético y hereditario (Ruiz López, et al., 2010), la conformación anatómica de esta raza, factores ambientales, hábitos de manejo, el nivel de intensidad del ejercicio y su regularidad ejercicio, obesidad y sobre todo, con pautas de alimentación orientadas

a reducir el ciclo de producción, también están significativamente implicados en la mayor susceptibilidad del caballo PRE para desarrollar este problema (Ruiz López, et al., 2010). En la práctica clínica equina en Andalucía y Extremadura España es relativamente común observar équidos principalmente burros y mulas con esta condición, por lo cual planteamos como objetivo describir un patrón de evaluación sistemática de la deformación del borde dorsal del cuello en burros.

## MATERIALES Y MÉTODOS

**Población:** fueron estudiados un total de 25 burros (*Equus africanus asinus*), de raza Andaluza. En relación al sexo 15 machos (castrados) y 10 hembras, con edades comprendidas entre 12-20 años, en Extremadura, España. Estos équidos se encontraron en pastoreo.

- **Estudio clínico:** se practicó un examen clínico de rutina a cada uno de los ejemplares mediante la inspección detallada y la palpación siguiendo el protocolo descrito para equinos (Rose y Hodgson, 1995). Estos ejemplares presentaron muerte por diversas causas 15 por sín-

drome metabólico (hiperlipemia) y 10 por accidentes gastrointestinales (cólicos).

- **Estudio Morfológico:** se realizó un estudio morfológico considerando la condición corporal (puntas óseas: espina de la escapula, costillas, tuberosidad coxal y tuberosidad isquiática así como fue estimado el peso, mediante la cinta métrica torácica para equinos (Marca Stanley ®. Siguiendo el protocolo de adiposidad para la evaluación del borde dorsal del cuello descrito para equinos (Carter, et al., 2009). Puntuación 0: No hay apariencia visual de cresta (Tejido sobre el ligamento de la nuca). No hay cresta palpable. Puntuación 1.- No hay apariencia visual de cresta pero se puede palpar un ligero depósito adiposo. Puntuación 2.- Cresta apreciable visualmente, pero el depósito de grasa se deposita equitativamente desde la nuca a la cruz. La cresta cabe en una mano y se inclina de un lado a otro. Puntuación 3.- Cresta engrosada y más grande. La grasa se deposita mayoritariamente en el medio del cuello dando una apariencia de un montículo. La cresta cabe en una mano y empieza a perder flexibilidad hacia los lados. Puntuación 4.- Cresta muy grande y engrosada que no cabe en una mano o se mueve fácilmente de un lado a otro. La cresta puede tener arrugas o pliegues perpendiculares a la línea superior. Puntuación 5.- La cresta es tan grande que se cae permanentemente hacia un lado.
- **Perímetro Cervical:** Se midió la distancia de una línea recta desde la nuca a su borde craneal de la cruz. La circunferencia del cuello se calculó perpendicularmente a esta línea al 25, 50 y 75% de la distancia entre estas dos estructuras. La circunferencia media del cuello fue estimada mediante el cálculo de la media (promedio), de estas tres medidas (Frank, et al., 2006 y Díez de Castro, et al., 2012). Los resulta-

dos morfológicos se analizaron estadísticamente mediante un estudio de correlación.

- **Necropsia:** se procedió a realizar la necropsia de acuerdo a la técnica sistemática descrita para equinos (Aluja, 1993). Se realizó la descripción macroscópica considerando cada detalle por sistema y los órganos evaluados, teniendo en cuenta el tamaño, forma, contenido, color, consistencia y posteriormente el diagnóstico de la causa de muerte. Se recolectaron muestras de la región dorsal del cuello de la siguiente manera: una vez desollada la piel se procedió a delimitar mediante disección toda la grasa de la región dorsal del cuello, hasta los músculos (Musculo Semiespinal de la cabeza y Musculo Romboideo) y ligamento de la región dorsal, la grasa fue extraída en su totalidad, y evaluada así como fueron colectadas muestras de la transición tejido de grasa, tejido muscular y ligamento para su estudio histológico.
- **Estudio Histológico:** la descripción histológica se describe siguiendo el protocolo descrito por Morales, et al., (2014). Puntuación 1.- se observa escaso depósito adiposo y abundante tejido muscular sin alteraciones (H&E 40X). Puntuación 2.- se evidencian vacuolas de grasa en el espacio intermiofibrilar y tejido muscular con tendencia a la coalescencia (H&E 40X). Puntuación 3.- muestra vacuolas de grasa abundantes en el espacio intermiofibrilar con tendencia a la coalescencia y con infiltración de grasa escasa en tejido muscular (Lipomatosis moderada) (H&E 40X). Puntuación 4.- vacuolas de grasa abundantes en el espacio intermiofibrilar con tendencia a la coalescencia y con infiltración de grasa en tejido muscular (lipomatosis marcada) (H&E 40X). Puntuación 5.- se observan solo vacuolas de grasa, no se evidencia tejido muscular (lipomatosis severa) (H&E 40X).

Tabla 1. **Evaluación deformación borde dorsal del cuello (DBDC), en burros de raza Andaluza en Extremadura-España.**

NÚMERO	DEFORMACIÓN	Puntuación	Clínica	D1	D2	D3	L	PESO
				CM	CM	CM	CM	KG
1	SI (DURO) SEVERO	5	Hiperlipemia	72	82	88	40	252
2	SI (DURO) SEVERA	5	Hiperlipemia	60	64	71	64	175
3	SI (DURO) SEVERA	5	Hiperlipemia	90	83	99	70	317
4	SI(DURO) SEVERA	5	Hiperlipemia	77	84	91	78	317
5	SI (DURO) SEVERO	4	Cólico	73	77	85	64	236
6	SI (DURO) SEVERO	5	Hiperlipemia	70	78	86	63	240
7	SI (DURO) SEVERO	5	Hiperlipemia	74	83	100	66	310
8	SI (DURO) SEVERO	5	Hiperlipemia	81	90	96	68	310
9	SI (DURO) SEVERO	4	Cólico	70	72	74	61	225
10	SI (DURO) SEVERA	4	Cólico	72	76	78	69	252
11	SI (DURO) SEVERA	4	Cólico	69	71	74	70	242
12	SI(DURO) SEVERA	4	Cólico	73	77	85	64	236
13	SI (DURO) SEVERO	5	Hiperlipemia	82	91	97	69	296
14	SI (DURO) SEVERO	5	Hiperlipemia	78	81	95	63	298
15	SI (DURO) SEVERO	5	Hiperlipemia	90	87	91	68	302
16	SI (DURO) SEVERO	5	Hiperlipemia	72	81	87	41	278
17	SI (DURO) SEVERO	4	Cólico	67	69	70	57	220
18	SI (DURO) SEVERA	4	Cólico	75	79	80	67	251
19	SI (DURO) SEVERA	4	Cólico	71	78	87	66	264
20	SI(DURO) SEVERA	4	Cólico	73	77	85	64	236
21	SI (DURO) SEVERO	4	Cólico	69	70	72	68	252
22	SI (DURO) SEVERO	4	Hiperlipemia	71	73	76	69	219
23	SI (DURO) SEVERO	4	Hiperlipemia	77	80	82	69	266
24	SI (DURO) SEVERO	4	Hiperlipemia	73	77	85	64	236
25	SI (DURO) SEVERO	4	Hiperlipemia	61	63	65	60	220

Resultados de la evaluación de la deformación del borde dorsal del cuello (BDC), longitud dorsal (D1), longitud media (D2), longitud distal (D3), y largo (L), Clínica (Hiperlipemia o Cólicos) en burros.

## RESULTADOS

Los resultados generales se presentan continuación:

- **Estudio clínico:** las mucosas (oral y conjuntival) se observaron pálidas en

los burros que presentaron hiperlipemia (15/25), mientras (10/25), presentaron crisis abdominal aguda (10/25) y cianosis de las mucosas. Se observaron signos clínicos compatibles con osteoartritis deformante (Enfermedad degenerativa

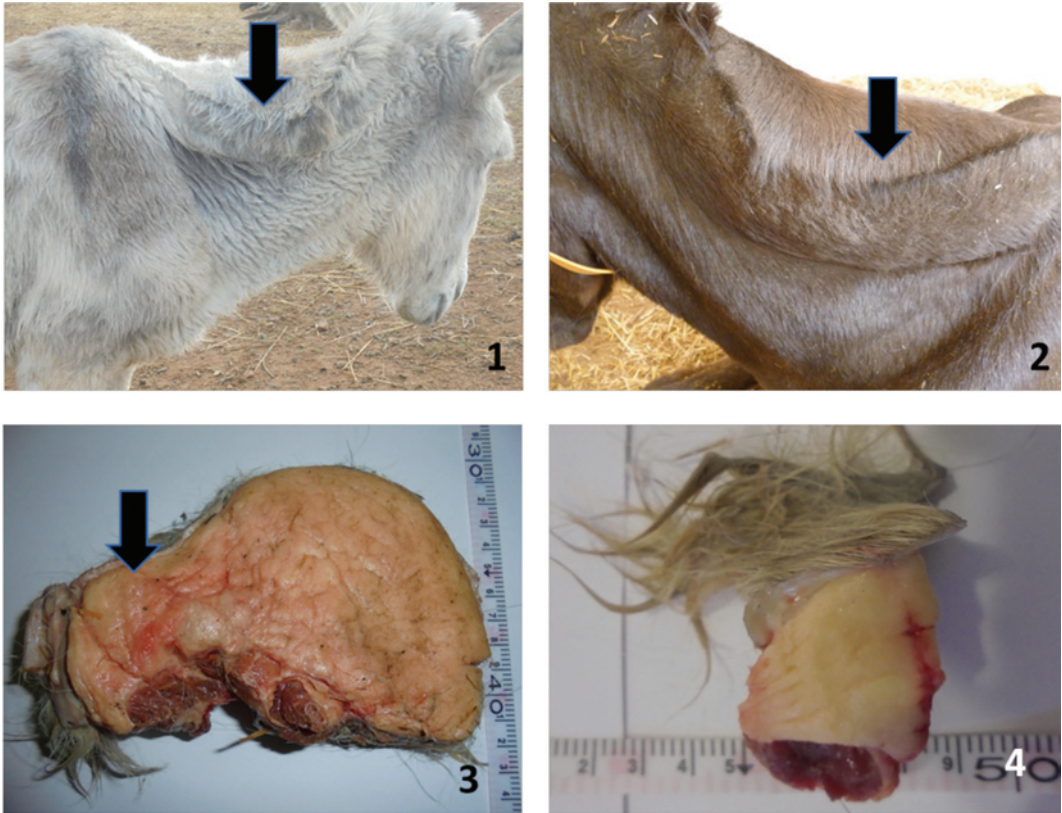Articular), en las articulaciones del tarso y metacarpo-falangiana, adicionalmente laminitis crónica en todos los casos estudiados. La conformación del casco presenta deformación así como desgaste prematuro. No se observaron lesiones cervicales articulares a la palpación, solo pérdida parcial de la flexibilidad cervical en 10 casos, pero se evidenció deformación del borde dorsal del cuello en todos los casos estudiados (18 de lado izquierdo y 7 de lado derecho). El borde dorsal del cuello se presentó sólido, duro y consistente a la palpación. A mayor severidad de deformación mayor grado de consistencia y dureza.

- **Estudio Morfológico:** el estudio morfológico evidenció: Puntuación 0, 1, 2 y 3.- ningún burro bajo estas categorías. Puntuación 4.- 14/25 (56%) y Puntuación 5.- 11/25 (44%).
- **Perímetro Cervical:** el promedio del diámetro del cuello fue de 77.72 cm., el promedio de la longitud del cuello fue de 64 cm. y el peso fue de 258 Kg.
- **Análisis Estadístico:** los resultados estadísticos del peso versus el perímetro cervical del cuello presentaron un coeficiente de correlación de 0.8454.
- **Estudio Histológico:** para la Puntuación 4.- se observaron vacuolas de grasa abundantes en el espacio intermiofibrilar con tendencia a la coalescencia y con infiltración grasa en tejido muscular, así como un predominio de células adiposas maduras (lipomatosis marcada) (H&E 40X). Puntuación 5.- se evidenciaron vacuolas de grasa, y abundantes células adiposas maduras entre las fibras musculares (lipomatosis severa) (H&E 40X).

## DISCUSIÓN

Los resultados obtenidos en este estudio evidencian lesiones compatibles con la defor-

mación del borde dorsal del cuello en burros de raza Andaluza, por lo cual, esta condición puede afectar la producción de équidos. Las observaciones morfológicas parecen indicar un patrón de obesidad en los burros estudiados (puntuación 4-5). Los aspectos macroscópicos sugieren una importante deposición de grasa en la región dorsal del cuello lo cual genera la deformación de lado izquierdo (72%) o derecho (28%). En relación a los músculos dorsales y ligamentos se observa infiltración grasa y lipomatosis. La evaluación histológica muestra vacuolas de grasa abundantes en el espacio intermiofibrilar con tendencia a la coalescencia y con infiltración grasa en tejido muscular (lipomatosis marcada) con evolución predominantemente infiltrativa sobre el tejido muscular, así como un predominio de células adiposas maduras. Esto parece coincidir con algunas publicaciones recientes que sugieren el desarrollo de lipomatosis en la región dorsal del cuello en équidos, asociada a la deformación del borde dorsal del cuello (Morales, et al, 2014). Esto parece ser controversial entre clínicos, genetistas y productores, en la definición si la deformación del borde dorsal del cuello representa una deformidad fenotípica que se puede presentar en el burro obeso o una condición patológica dentro del síndrome metabólico equino, resistencia a la insulina e hiperlipemia, lo cual representa una característica clínica importante en estos casos. Recientes estudios publicados sugieren que la adiposidad regional del cuello puede estar asociada con estados metabólicos alterados, incluyendo la resistencia a la insulina y un mayor riesgo de padecer laminitis (Johnson, 2002, Treiber, et al., 2006), lo cual coincide con los resultados obtenidos ya que el 60% de los casos presentaron laminitis, hiperlipemia y síndrome metabólico. Adicionalmente se ha descrito que la grasa en la región dorsal del cuello, podría tener una tendencia a un fenotipo inflamatorio mayor que en otras regiones (Burns, et al., 2010). En los resultados obtenidos se demuestra una prevalencia de



**Figura 1. Burro con deformación del borde dorsal del cuello Puntuación 4. La cresta del cuello es tan grande que se cae permanentemente hacia un lado (Flecha). Figura 2.- Burro con deformación del borde dorsal del cuello Puntuación 5. La cresta es tan grande que se cae permanentemente hacia un lado (Flecha). Figura 3.- Disección del tejido graso del borde dorsal del cuello Puntuación 5. La cresta es tan grande que se cae permanentemente hacia un lado (Flecha). Figura 4.- Toma de muestra del borde dorsal del cuello Puntuación 5. Figura 5.- Cortes histológicos de la región dorsal del cuello Puntuación 4.- células adiposas maduras entre las fibras musculares vacuolas de grasa abundantes en el espacio intermiofibrilar con tendencia a la coalescencia y con infiltración grasa en tejido muscular (lipomatosis marcada) (H&E 40x).**

las Puntuaciones 4 y 5 de perímetro cervical, predominantemente 4 (56%) y 5 (44%). Las observaciones del perímetro cervical y desviación del borde dorsal del cuello directamente están asociadas con la obesidad de los burros estudiados, a mayor grado de obesidad mayor puntuación de perímetro cervical y mayor gra-

do de deformación del borde dorsal del cuello. Esta evaluación sistemática trata de recopilar la mayor información morfológica, clínica e histológica de la región del borde dorsal del cuello para responder a la difícil pregunta de si un burro tiene algún riesgo de desarrollar la deformación del borde dorsal del cuello.

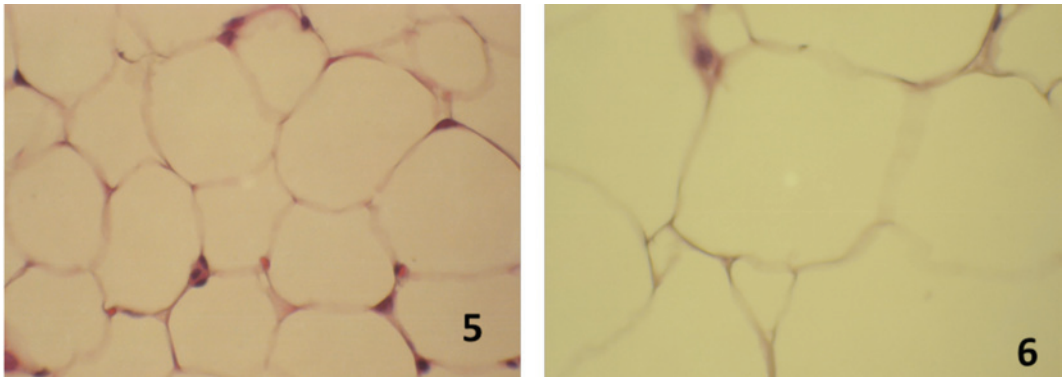


Figura 6. Cortes histológicos de la región dorsal del cuello **Puntuación 5.-** se observan células adiposas maduras entre las fibras musculares y vacuolas de grasa, no se evidencia tejido muscular (lipomatosis severa) (H&E 40).

## CONCLUSIÓN

En conclusión se describe la evaluación sistemática de la deformación del borde dorsal del cuello en burros de raza Andaluza, con sus patrones morfológicos, clínicos e histológicos. Son necesarios estudios multidisciplinarios que puedan considerar la etiología, fisiopatología, incidencia, genética y otros factores de riesgo asociados, prevención y terapéutica, así como su impacto productivo y económico en la industria equina en España.

## REFERENCIAS

- BURNS TA, GEOR RJ, MUDGE (2010). Proinflammatory cytokine and chemokine gene expression profiles in subcutaneous and visceral adipose tissue depots of insulin-resistant and insulin sensitive light breed horses. *J Vet Intern Med*;24(4):932-939.
- CARTER RA, GEOR RJ, STANIAR WB, et al. (2009). Apparent adiposity assessed by Standardised scoring systems and morphometric measurements in horses and ponies. *Vet J*: 179 (2):204-210).
- DIEZ DE CASTRO E, PINEDA MARTOS C, MARTIN CUERVO M, QUINTERO FELICES S, MENDEZVAZQUEZ N, AGUILERA TEJERO E. (2012). Valoración de obesidad y resistencia a la insulina en el Caballo de Pura Raza Española (PRE). *Equinus*: 34 Tercer Cuatrimestre: 58-75.
- FRANK N, ELLIOT SB, BRANT LE AND KEISLER DH. (2006). Physical characteristics, blood hormone concentration, and plasma lipid concentrations in obese horses with insulin resistance. *J Am Vet Med Assoc*: 228 (9): 1983-1390.
- JOHNSON PJ. (2002). The equine metabolic syndrome peripheral Cushing's syndrome. *VetClin North Am Equine Pract*:18(2):271-293.
- MORALES A, MÉNDEZ A, PÉREZ J, LAMPREA A, GARCÍA A, DÍAZ M.(2014). Estudio clínico patológico de la deformación del borde dorsal del cuello en burros (*Equus asinus*) de raza Andaluza. *Revista Complutense de Ciencias Veterinarias*: 8(1):1-9.
- MORALES A, MÉNDEZ A, PÉREZ J. (2014). Estudio clínico y morfológico de la deformación del borde dorsal del cuello en caballos cruzados de carruaje en Sevilla y Córdoba Andalucía, España. *Revista Complutense de Ciencias Veterinarias* 8 (2), 9-17.

- MORALES A, LAMPREA A, MÉNDEZ A. (2014). Hiperlipemia en Asnos (*Equus asinus*): aspectos básicos para conocer el síndrome. *Revista Medicina Veterinaria Al Día* 4, N°5: 34-36.
- MORALES BRICEÑO A, LAMPREA GARRIDO A, MENDEZ SANCHEZA, PEREZ AREVALO J. (2014). P021 Deformation of dorsal cresty neck in donkeys a pathological study. *Proceeding of ESVP/ECVP Cutting Edge Pathology*. 111.
- MORALES BRICEÑO A, LAMPREA GARRIDO A, MENDEZ SANCHEZ A, PEREZ AREVALO J. (2014). P022 Dorsal cresty neck in Spanish Purebred horses a pathological study. *Proceeding of ESVP/ECVP Cutting Edge Pathology*. 112.
- MORALES A, MÉNDEZ A, PEREZ J. (2014). Estudio comparativo del borde dorsal del cuello en equinos Miniatura. *Revista Complutense de Ciencias Veterinarias* 8(2):49-60.
- MORALES A, LAMPREA A, MENDEZ A, PEREZ J. (2014). Dorsal cresty neck deformation in Spanish Purebred horses a preliminary study. *Proceeding ACVP and ASVCP Annual Meeting Atlanta, USA*.
- MORALES A, LAMPREA A, MENDEZ A, PEREZ J. (2014). Poster D-40. Deformation of dorsal cresty neck and hyperlipemia syndrome in donkeys a pathological study. *Proceeding ACVP and ASVCP Annual Meeting Atlanta, USA*.
- RALSTON S. (2001). Maintenance of the "Easy Keeper" Horse. *Rutgers Cooperative Extension, New Jersey Agricultural Experiment Station, Rutgers, The State University of New Jersey, USA*. 750-1201.
- ROSE R.J., HODGSON D. (1995). *Manual of equine practice*. Wb Sanders Company, Harcourt Brace Jovanovich Inc. Philadelphia, Pennsylvania, U.S.A. 130-132.
- RUIZ LÓPEZ I, ARMENGOU, L, CHAMIZO, V, VALDÉS, M, LÓPEZ RIVERO, J. (2010). Deformación del borde dorsal del cuello en caballos de pura raza española: incidencia y aspectos clínicos. *Equinus: publicación de información y práctica veterinaria equina*: X (26):24-34.
- SANDOVAL J., AGUERA E. (1988). *Anatomía Aplicada Veterinaria*. 2da Edición. Salvat-Editores. 120-180.
- TREIBER KH, KRONFELD DS, HESS TM. (2006). Evaluation of genetic and metabolic predispositions and nutritional risk factors for pasture-associated laminitis in horses. *J Am Vet Med Assoc*: 228(16):1538-1545.